


Segmentazione epatica

- Descrizione di Couinaud
- Scissura principale: linea tra colecisti e VCI, piano della VSE media



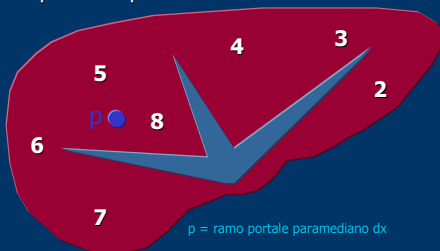
- Lobo caudato: segmento I
- Lobo sn: segmenti: II, III, IV
- Lobo dx: segmenti V, VI, VII, VIII



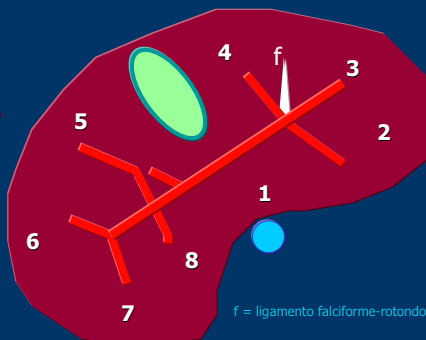
Marcello Romano – Scuola Ecografia SIUMB – Catania www.medinterna.net

Scansioni US oblique sottocostali ascendenti

- piano alto
- passante per VCI e VSE



- piano basso
- passante per colecisti e VCI



Marcello Romano – Scuola Ecografia SIUMB – Catania

www.medinterna.net

Scansioni US longitudinali

- passante per Aorta
- passante per VCI e VP
- passante per Rene dx
- laterale dx

